

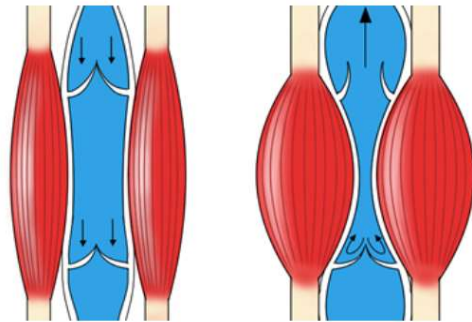
下肢静脈瘤①

下肢 静脈 瘤

筋肉ポンプ・逆流防止弁

動脈：きれいな血液が流れる
弾力のある壁

静脈：汚い血液が流れる
弾力のない柔らかい壁



静脈血液が上手に心臓に戻れない原因

筋肉ポンプが上手に使えない → 仕事内容

逆流防止弁が壊れている → 遺伝・性別・出産歴

①深部静脈 ②表在静脈（大伏在静脈・小伏在静脈） ③穿通枝

病的逆流とは

0.5秒以上の逆流

静脈拡張とは

・大伏在静脈
鼠径部で8mm以上
大腿部で4mm以上

・小伏在静脈
下腿部で4mm以上

逆流・拡張している血管は？

- 右大伏在静脈
- 右小伏在静脈
- 左大伏在静脈
- 左小伏在静脈

下肢静脈の解剖

右脚：前から見た図

左脚：後ろから見た図

①深部静脈

合流部

